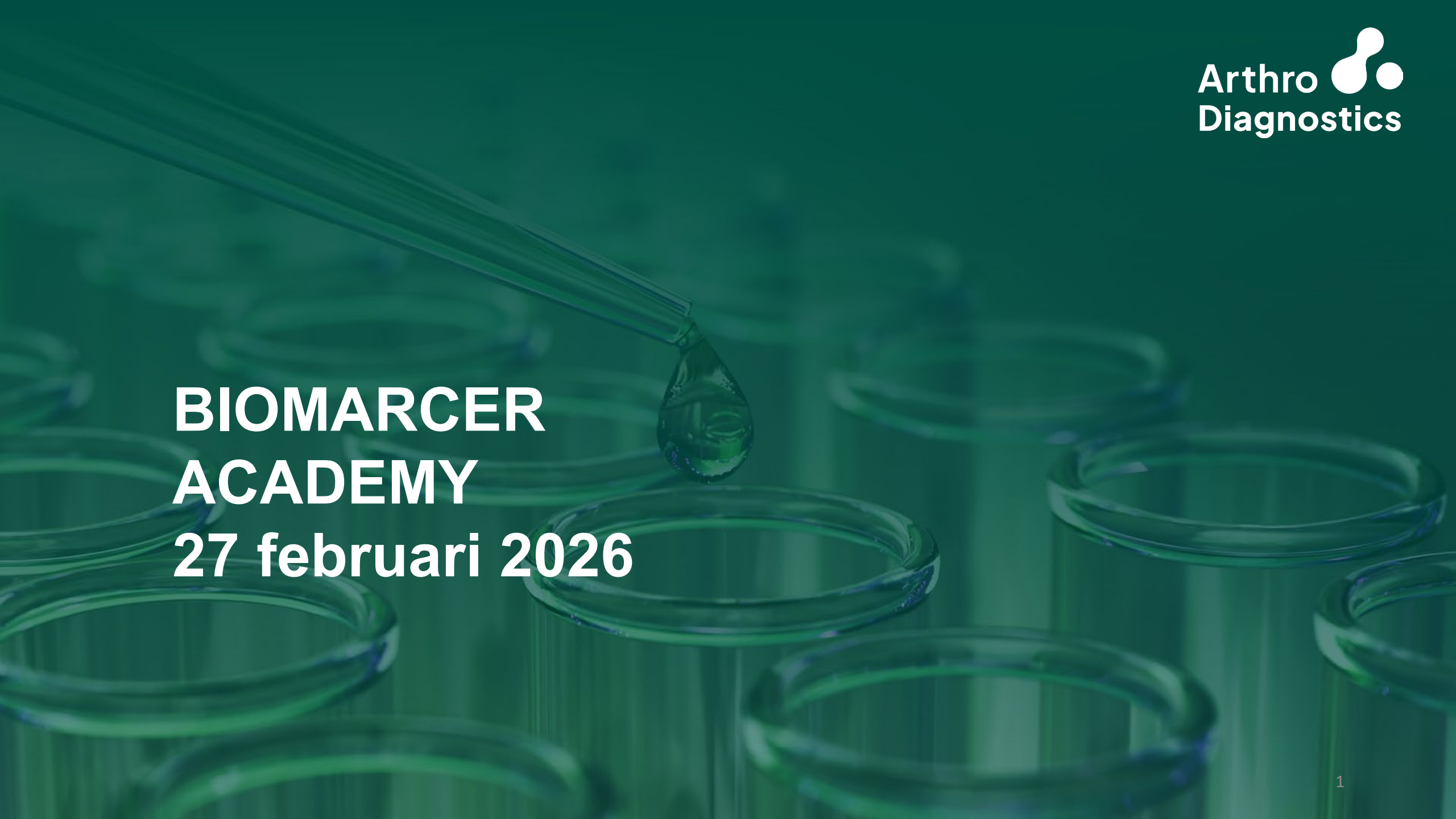

BIOMARCER ACADEMY
27 februari 2026

Dagens problem – för sent på tidslinjen

Arthro Diagnostics



OA startar

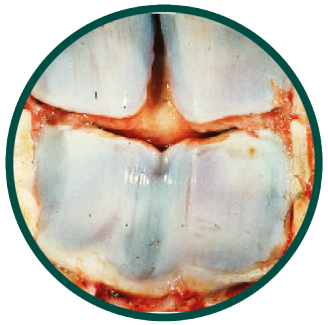

Kliniska symtom



Slutstadie

Reversibla stadier av OA

- Tidig biokemisk nedbrytning
- Avläkning fortfarande möjligt

Irreversibla stadier av OA

- OA upptäcks för sent med dagens diagnostiska metoder
- Inga sjukdomspåverkande läkemedel
- FDA, EMEA nya claims

Obrukbar häst

Ny verktygslåda: Biomarkörer

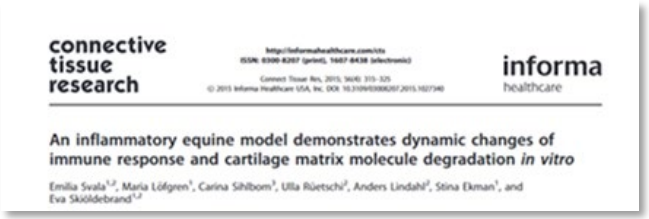

connective tissue research

informa healthcare

An inflammatory equine model demonstrates dynamic changes of immune response and cartilage matrix molecule degradation *in vitro*

Vad händer på cellnivå?

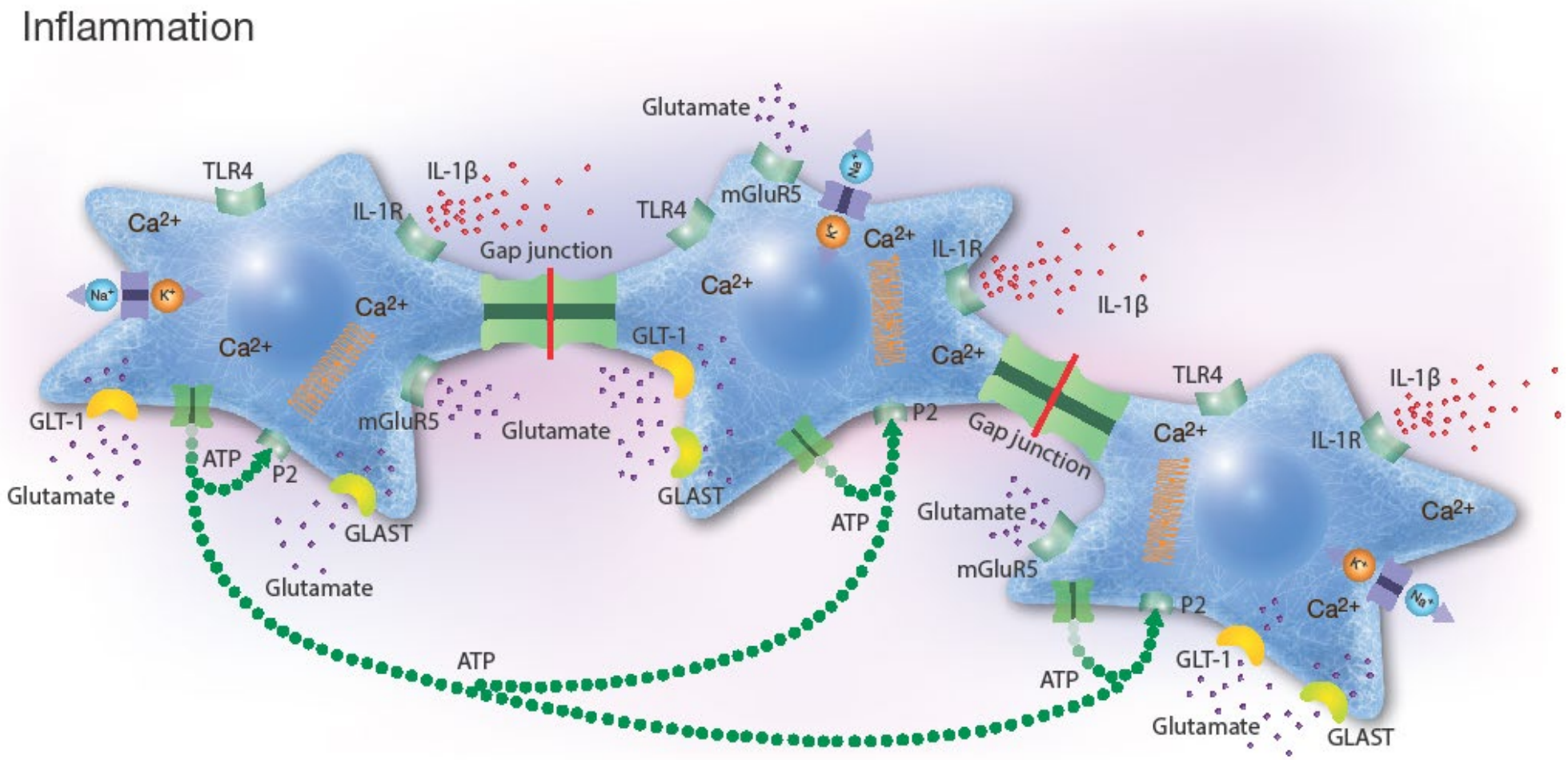

References: 1. Elisabeth Hansson, Eva Skiöldebrand, PLoS ONE 2019: 14(10): e0223648. https:// doi.org/10.1371/journal.pone.0223648
2. Elisabeth Hansson, Eva Sköldebrand, Current Research in Pharmacology and Drug Discovery 2 (2021) 100066
3. Elisabeth Hansson, Eva Skiöldebrand, Scand J Pain 2019; https://doi.org/10.1515/sjpain-2019-0061

Illustration: Pontus Andersson, Pontus Art Production, Gothenburg

Progressionen leder till cellclusters och celldöd

Arthro Diagnostics

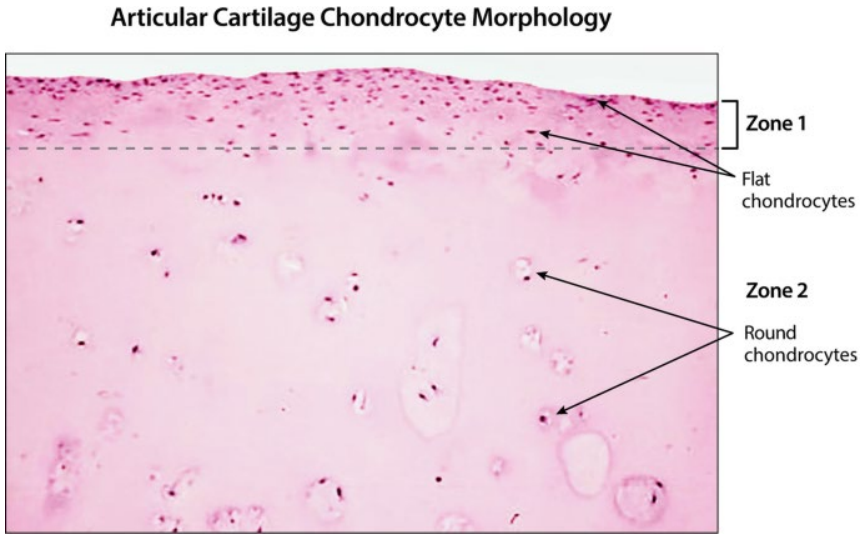

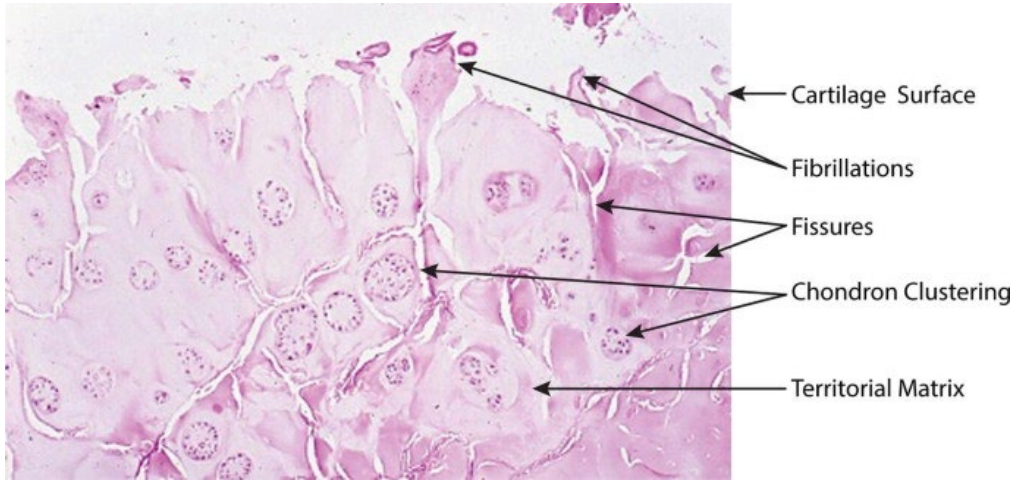

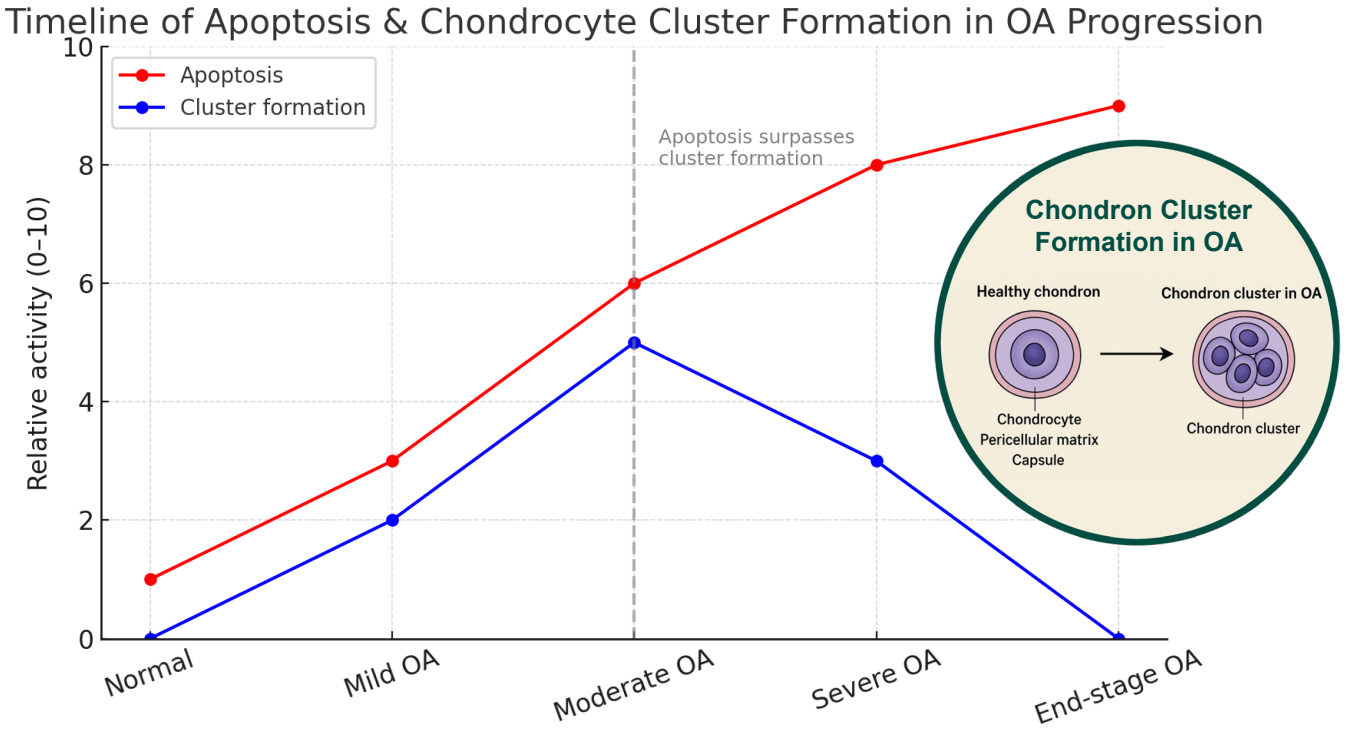

Artrosens Progressionstidslinje

Arthro Diagnostics

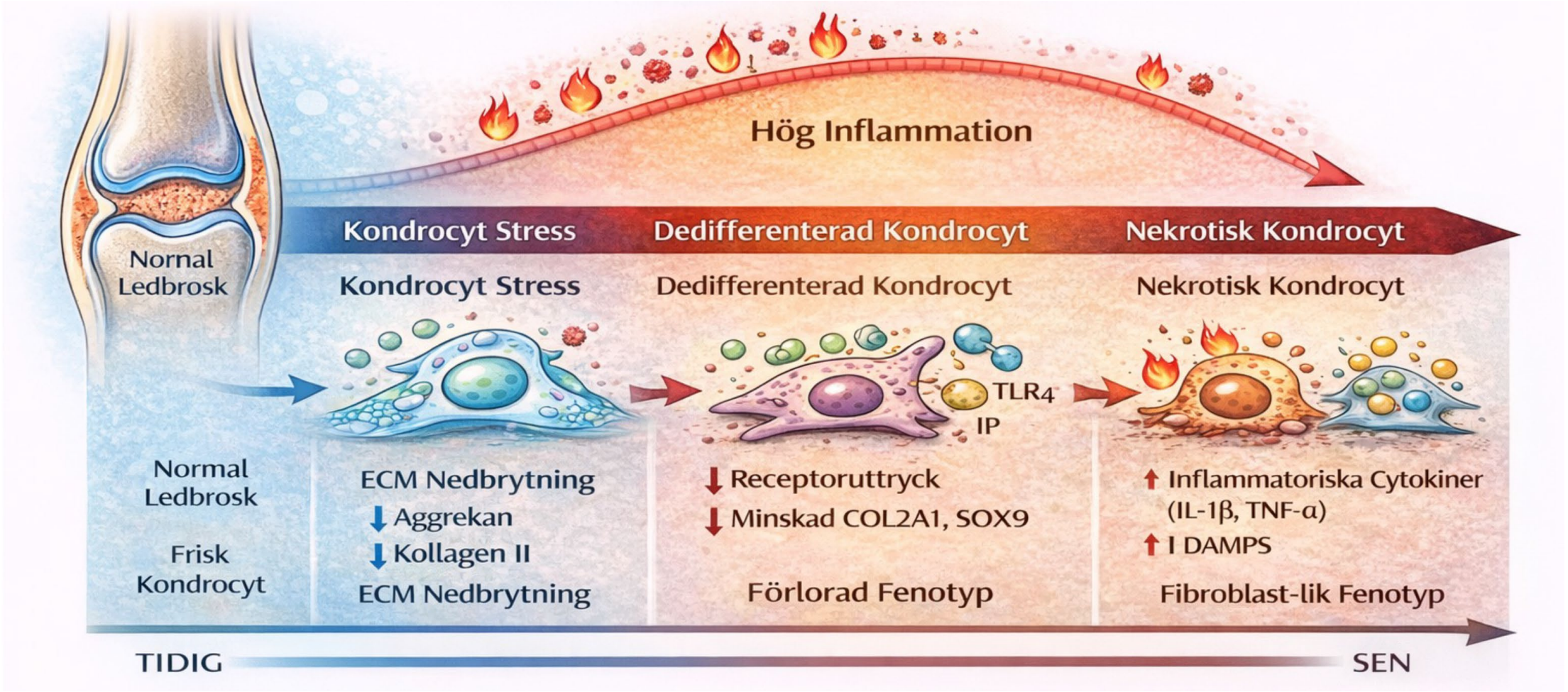

Vad händer i brosket / benet? Vävnadsdestruktion

Arthro Diagnostics

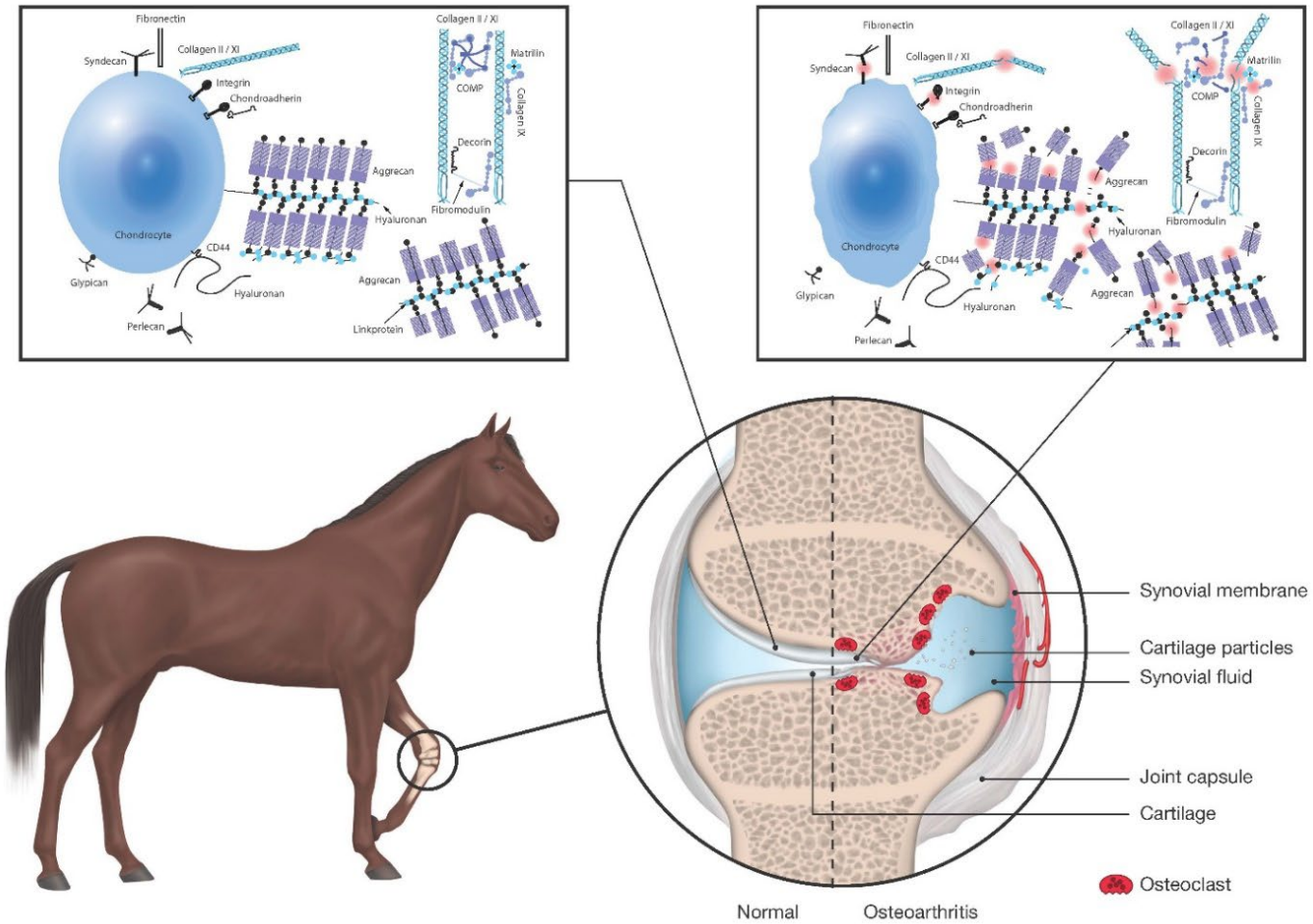

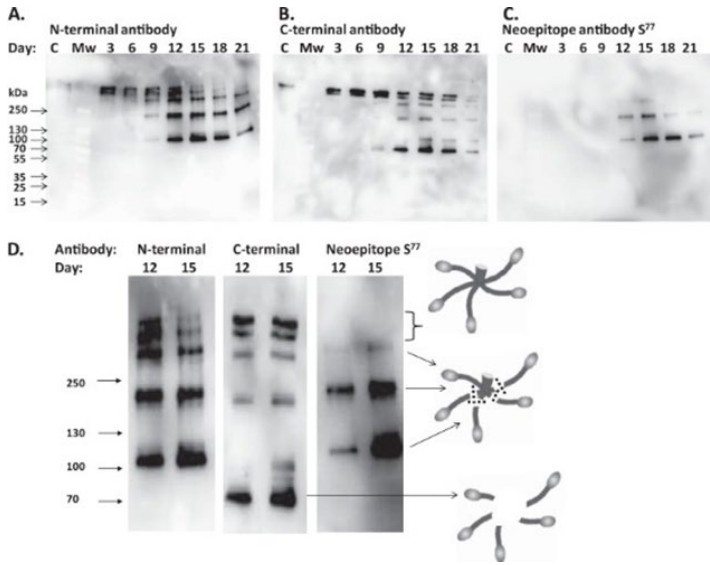

ELSEVIER
Journal of Orthopaedic Research 23 (2005) 156–163
Journal of Orthopaedic Research
www.elsevier.com/locate/orthres

Enhanced concentration of COMP (cartilage oligomeric matrix protein) in osteochondral fractures from racing Thoroughbreds

E. Skiöldebrand [a,*], D. Heinegård [b], M.-L. Eloranta [c], G. Nilsson [d], J. Dudhia [e], B. Sandgren [f], S. Ekman [a]

Var är hästen på tidslinjen?
Vilka strukturer är involverade?

Arthro Diagnostics

Precision diagnostik

Ny verktygslåda: Biomarkörer

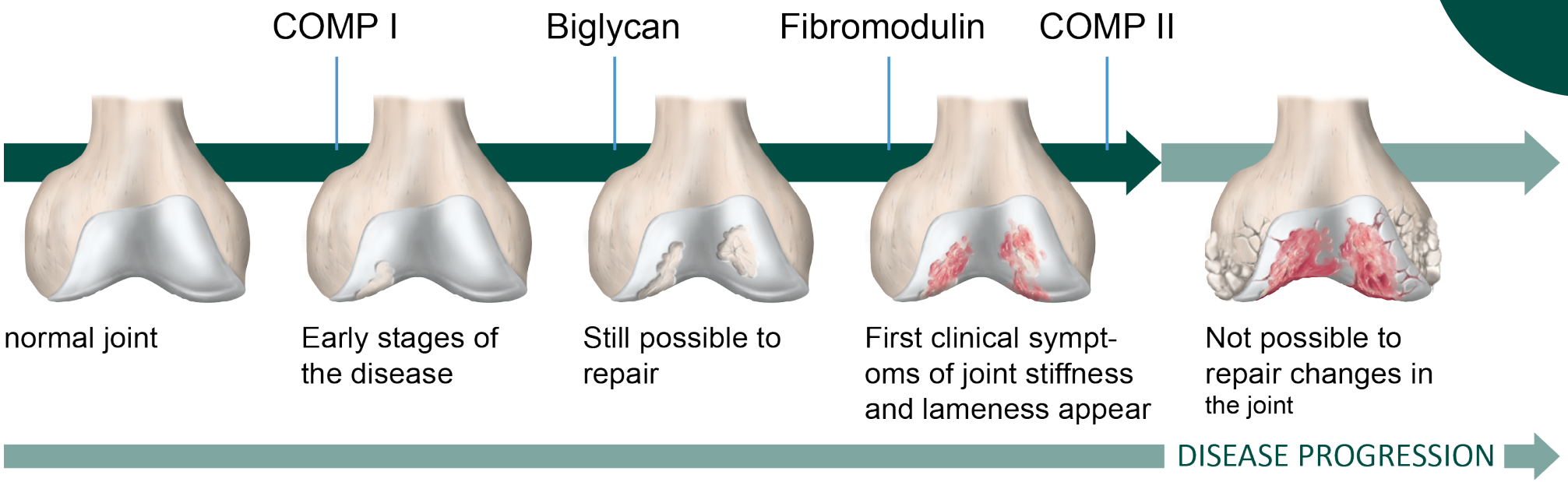

Figure 1. Osteoarthritis progression timeline. The four neo-epitopes are; $COMP^{156}$ (early degradation), BGN^{262} (mid-time reversible destruction) FIB^{181} (mid-time irreversible destruction) and $COMP^{644}$ (late irreversible destruction) [9].

Dagens diagnostik bara toppen av isberget

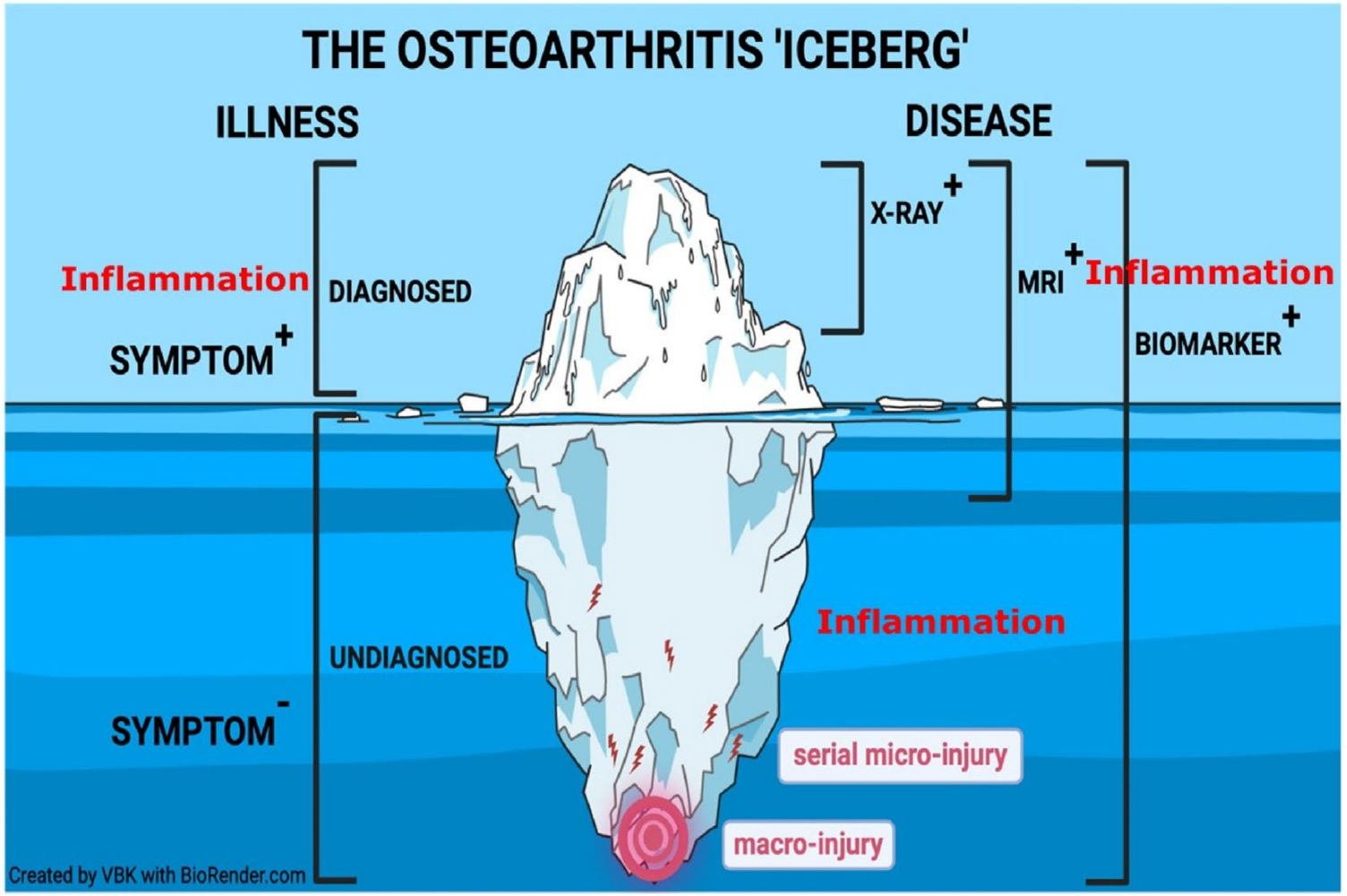

Biomarkörer diagnostiserar **ALLA** stadier på tidslinjen

The inflammatory endotype in osteoarthritis: Reflections from the 2024 OARSI clinical trials symposium (CTS) with a special emphasis on feasibility for clinical development. Karsdal et al., 2025 Osteoarthritis and Cartilage Open

Biomarkörer från brosk och ben definierar den molekylära endotypen hos hästen

Arthro Diagnostics

Cartilage driven
COMP[156]

Bone driven
BGN[262]

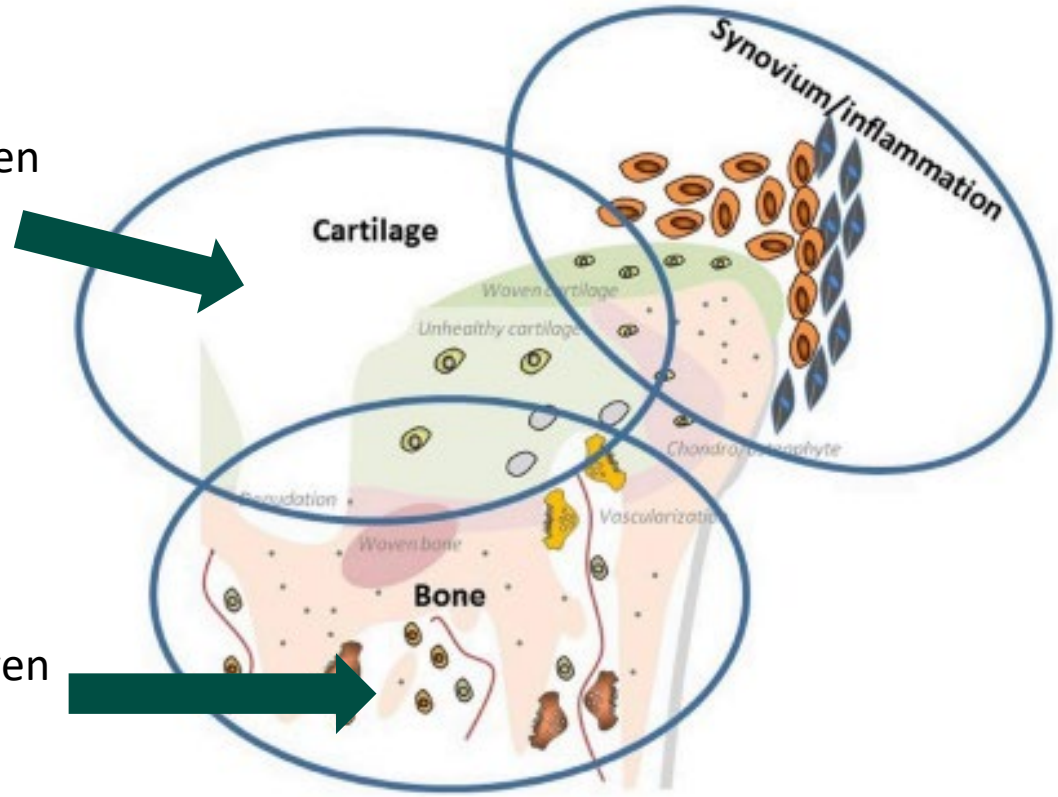

Figure 1. The three endotypes of OA: (1) bone-driven endotype, (2) synovitis-driven endotype and (3) cartilage-driven endotype.

Definition:
Molekylära endotypen skiljer sig från den Kliniska sjukdomsmanifestationen; hälta, morfologiska förändringar¨ (MRI, CT, X-Ray).

COMP[156] och BGN[262] uppfyller kraven på definition av molekylär endotyp.

Oo WM, Hunter DJ. Ther Adv Musculoskelet Dis. 2022

Tre biomarkörer som talar om vilken vävnad som är involverad

Arthro Diagnostics

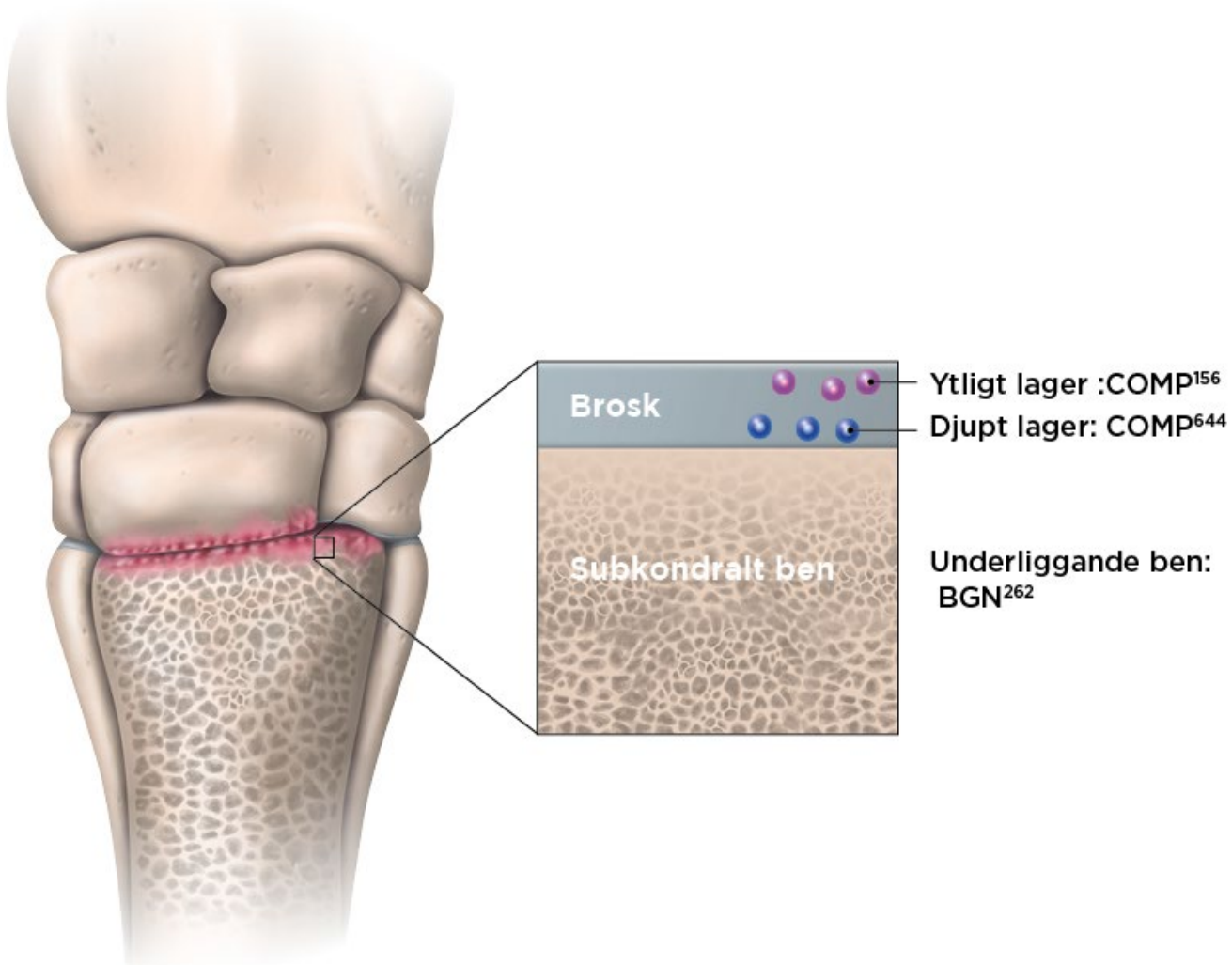

Frågor som kan besvaras med en biomarkör

Arthro Diagnostics



Prognos

Är det troligt att hästen utvecklar artros?

Diagnostik halt häst

Vilken led? Brosket eller benet?

Diagnostik kirurgi

Beslutsunderlag för artroskopi

Behandling

Val av rätt läkemedel
Dos?
Biverkningar
Återbesök

Rehabilitering

Kommer Sjukdomen tillbaka?

Hur kan man förebygga?

Träning
Underlag
Skoning
Barfota

Hovled - både brosk och det underliggande benet är involverat

10 årig travare, halt från VF och behandlad ett flertal ggr i karpalleden. Återkommande hälta under 1 år

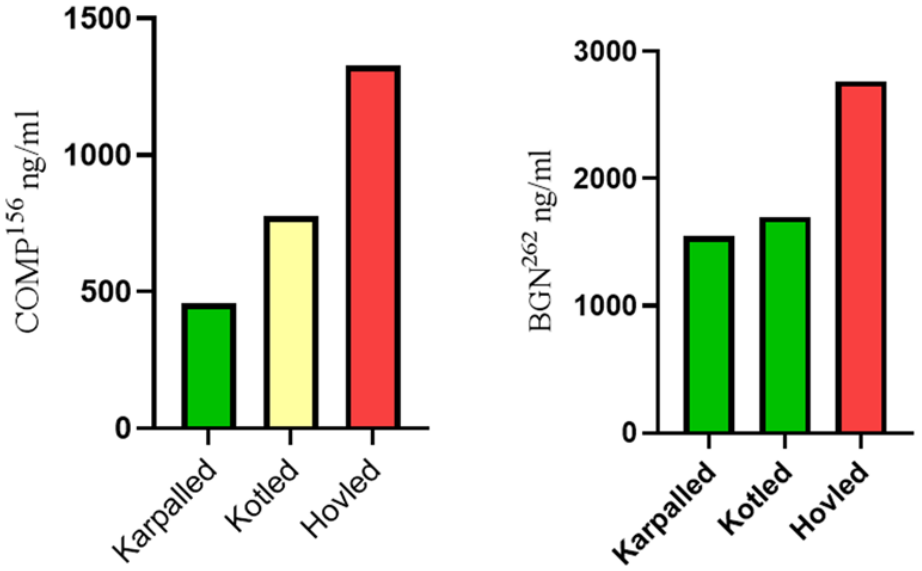

Referens värden för frisk led:
COMP156 : <500 ng/ml
BGN262 : <2000 ng/ml

7 årig PRE , halt HB med svullen kota, vid röntgen ses POF

- Svårt att genomföra en hältutredning
- SF tas från kota och knä HB
- Från vilken led är hasten halt?
- Skall man kirurgiskt ta bort fragmentet?

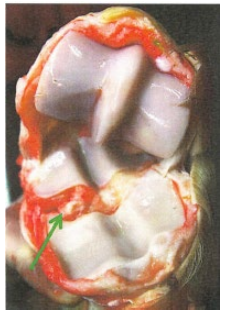

Plantart/palmart, osteokondralt fragment (POF) Hältan associerad med broskskada och lokalisation.





Är det troligt att hästen utvecklar OA?

COMP^{156} och BGN^{262} i ledvätska kotled HB

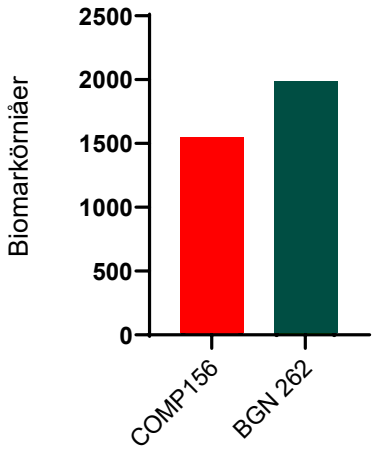

COMP^{156} och BGN^{262} i ledvätska knä led HB

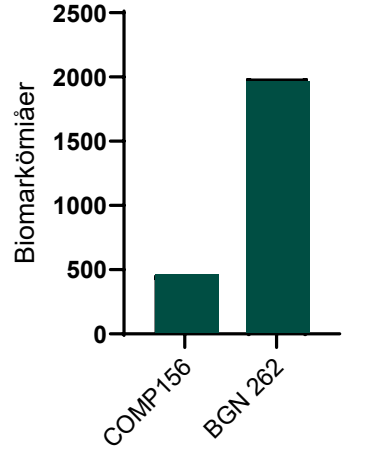

Resultat: Det föreligger en broskdestruktion i leden som kan associeras till hältan. Biomarkörer kan hjälpa till som beslutsunderlag för artroskopi och borttagande av fragmentet

Referens värden för frisk led:
COMP156 : <500 ng/ml BGN262 : <2000 ng/ml

Hästar med osteochondrala fragment i hassled och kotled, SF samlat vid artroskopi

Arthro Diagnostics



A = Sto, 2 år, STB

Halt över 6 månader, ej behandlad tidigare, svullen i leden. Vid artroskopi av vä has ses en kraftig synovit, fritt flytande fragment i leden samt ett fragment på distala intermediate ridge på tibia. Moderate wear lines plantart på medial trochlear ridgre (MTR).

Biomarkörerna visar kraftig brosk och bendestruktion, dvs hästen har en osteoartrit som i sin tur bör behandlas och följas upp med biomarkörer.

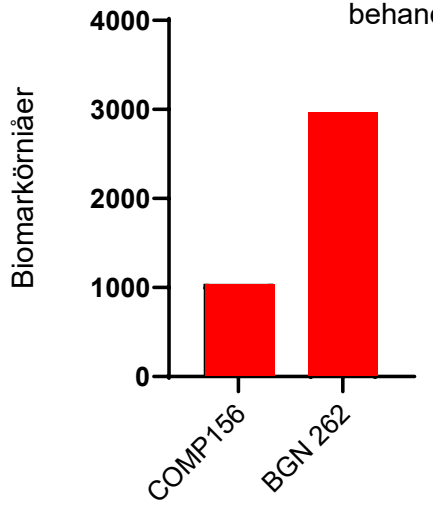

Referens värden för frisk led:
COMP156 : <500 ng/ml
BGN262 : <2000 ng/ml

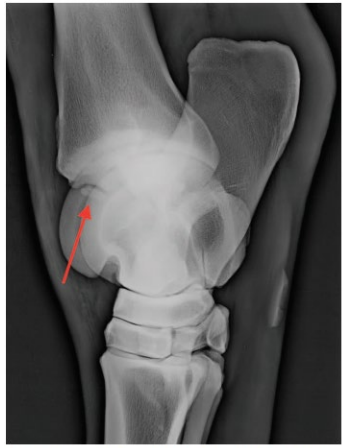

Fig 19: Dorso 55° medial–plantarolateral oblique radiograph of the left tarsus of a horse with an osteochondritis dissecans lesion on the distal intermediate ridge of the tibia (arrow)

Är det troligt att hästen utvecklar artros?



B =Sto, 2.5 år, STB

Vid artroskopi (dorsalt fragment i kotleden) makroskopiskt inga broskförändringar. Hästen var ohalt och visade inga kliniska symtom.

Biomarkörerna visar att det inte föreligger någon ben- och broskdestruktion. Bra prognos för den här hästen och fragmentet har tagits ut i rätt tid.

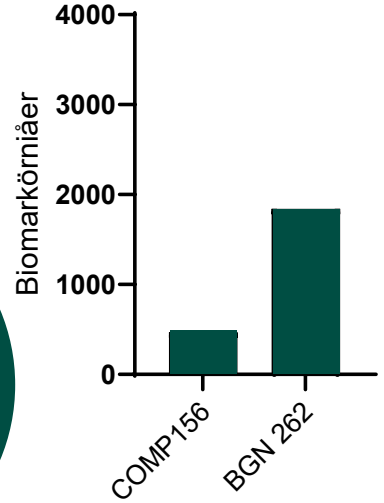

Referens värden för frisk led:
COMP156 : <500 ng/ml
BGN262 : <2000 ng/ml



15 år, sto, trauma till hasleden, halt över 1 månad

- Artroskopi ; hemartros, partiell ruptur på mediala kollateral ligamentet tibiotaral leden
- Återbesök 8 veckor efter artroskopin, ohalt i skritt
- Friska biomarkörnivåer



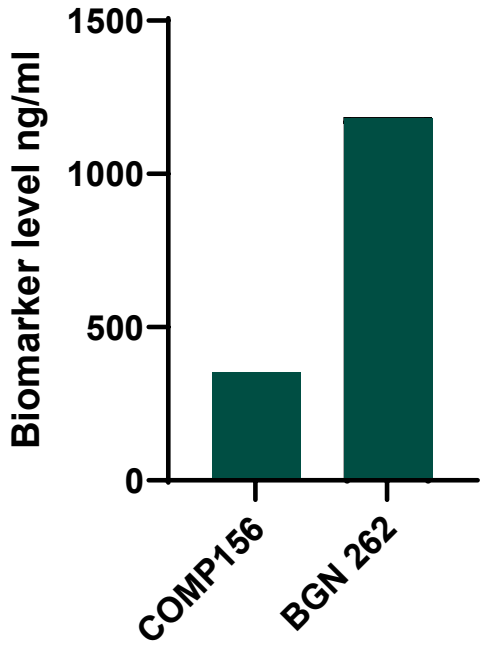


The Canadian Veterinary Journal
La Revue vétérinaire canadienne

Can Vet J. 2012 May;53(5):518–524.

Show available content in: English | French

Clinical outcome of collateral ligament injuries of the tarsus

Lauren Lamb [1,✉], Chad Zubrod [1], Brent Hague [1], Jeff Brakenhoff [1], Michael Major [1]

Referens värden för frisk led:
COMP156 : <500 ng/ml
BGN262 : <2000 ng/ml

5 årigt sto SWB, kotled VF styrlist defekt

- Halt VF, ultraljud: defekt sagitalt över styrlisten
- Skickad för operation av styrlist
- Biomarkörer före och 8 veckor efter operation



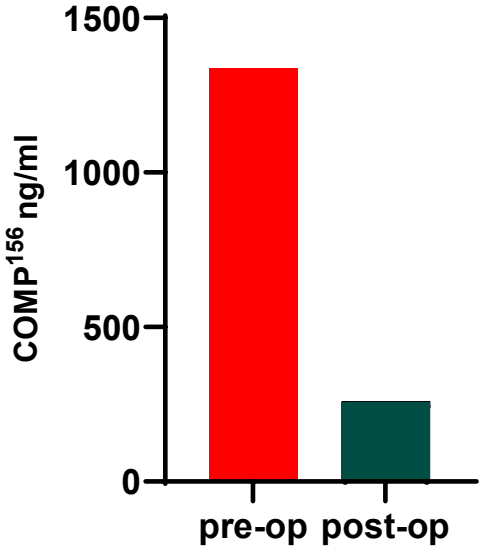

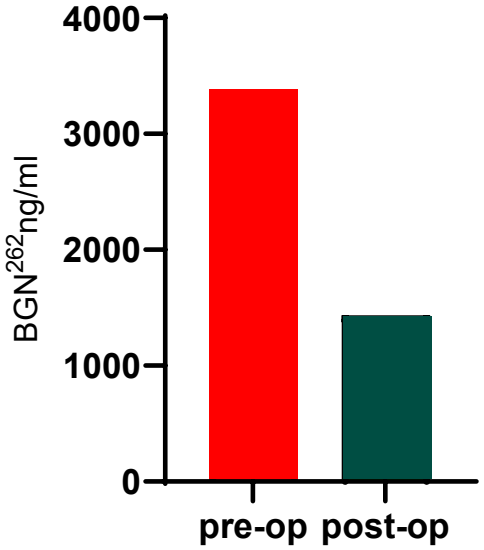

Hur fungerar kortison på cellnivå?

- Diffunderar in i kondrocyter, synoviocyter och immunceller.
- **Binder till glukokortikoidreceptorn (GR) i cytoplasman.**
- Brett hämmar transkriptionen av stora grupper av gener som är involverade i inflammation, immunaktivering och vävnadskatabolism i ledvävnader, samtidigt som anabola signalvägar som ansvarar för syntes av broskmatrix nedregleras.

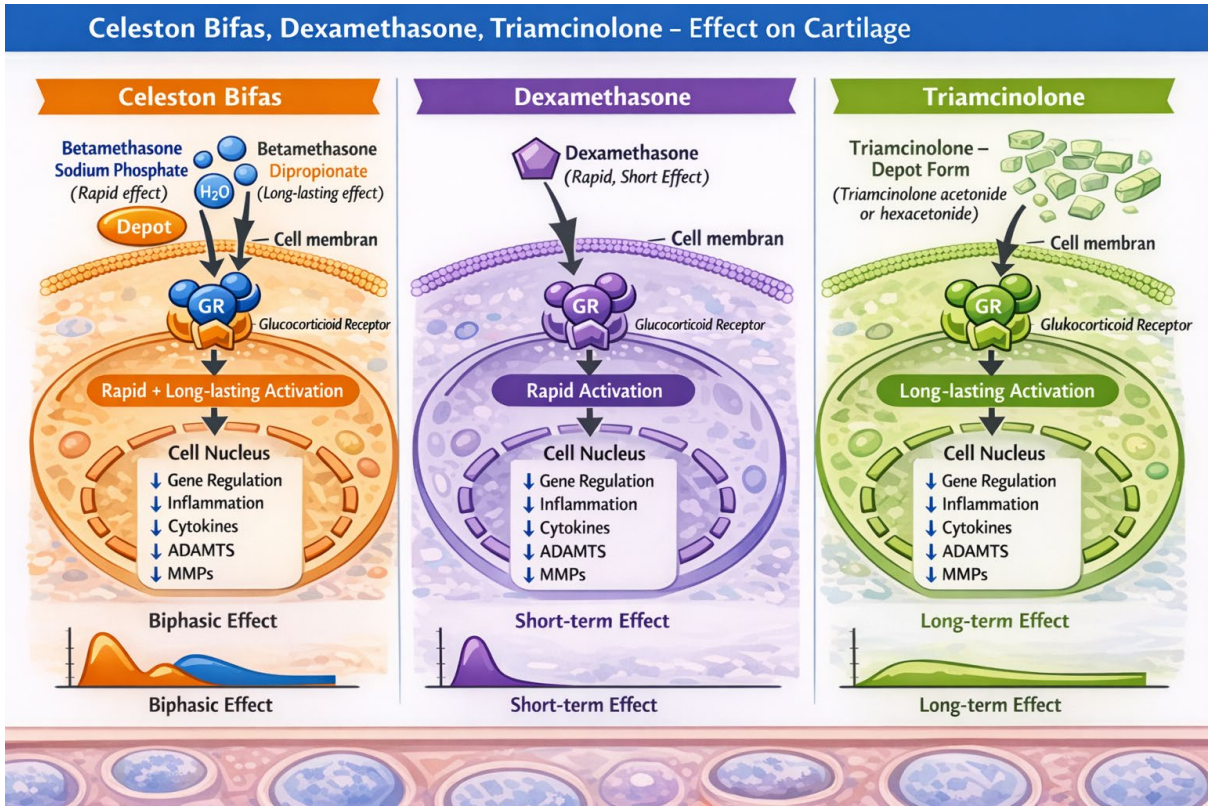

Kort sikt (fördelar)

✓ Minskad smärta
✓ Minskad synovit
✓ Minskade inflammatoriska mediatorer
✓ Förbättrad hälta och funktion

Lång sikt / upprepad exponering (risk)

⚠ Hämmat anabolt genuttryck (kollagen typ II, aggrecan)
⚠ Förändrad kondrocytmetabolism
⚠ Möjligt bidrag till broskförtunning eller försämrad läkning

Equine veterinary Education
2 publikationer 2023

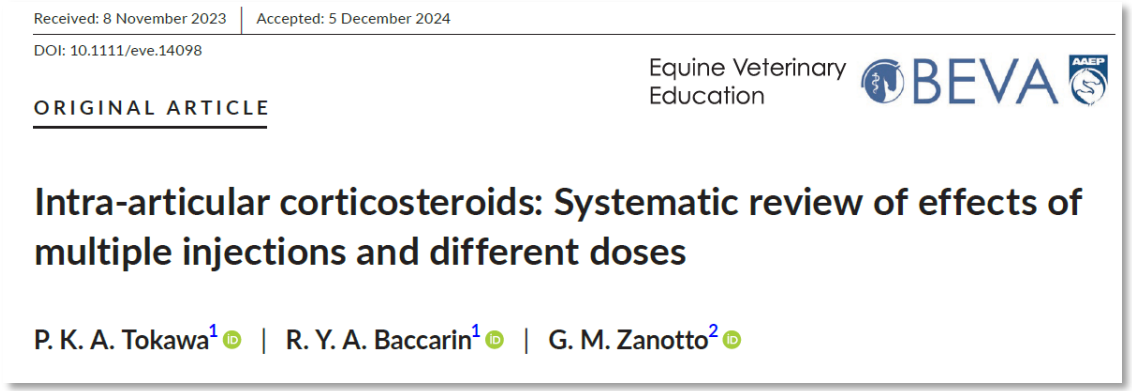

Received: 8 November 2023 | Accepted: 5 December 2024

DOI: 10.1111/eve.14098

Equine Veterinary Education BEVA

ORIGINAL ARTICLE

Intra-articular corticosteroids: Systematic review of effects of multiple injections and different doses

P. K. A. Tokawa[1] | R. Y. A. Baccarin[1] | G. M. Zanotto[2]

- Låga doser
- Kortvarig effekt
- Symtom modifierande
- Ej multipla doser



Received: 8 November 2023 | Accepted: 5 December 2024

DOI: 10.1111/eve.14097

Equine Veterinary Education BEVA

ORIGINAL ARTICLE

Intra-articular corticosteroids: Systematic review of effects on osteoarthritis and joint health

P. K. A. Tokawa[1] | R. Y. A. Baccarin[1] | G. M. Zanotto[2]

- Låga doser
- Ej injicera i friska leder

Rätt läkemedel, dos, biverkningar



4 år - Ponny- sto

- Har haft perforerande sårskada tibiotarsalleden för 4 månader sedan. Nu halt från samma bakben.
- X-ray: ua, Ultrasound: kraftigt förtjockad kapsel
- Hälta initialt: 0, böjprov 3
- Ej anestesi av leden
- Behandlas med Triamcinolon

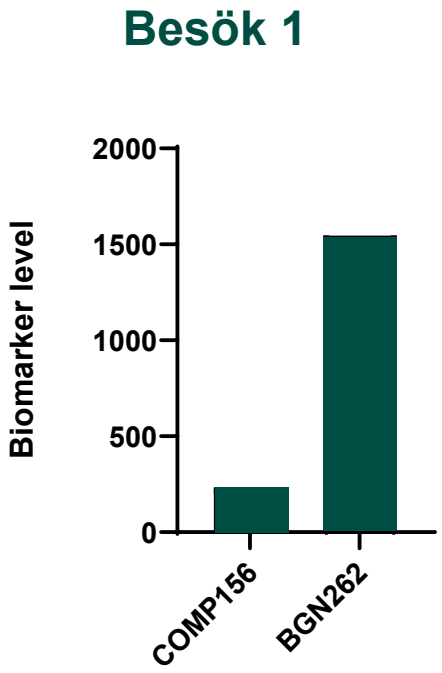

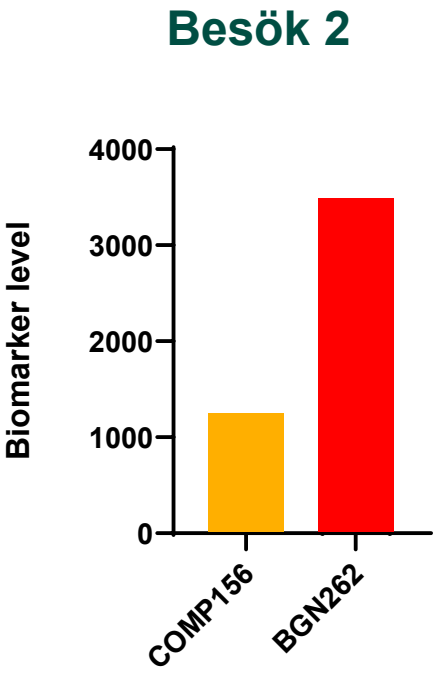

Referens värden för frisk led:
COMP156 : <500 ng/ml
BGN262 : <2000 ng/ml

Låg dos kortison dexamethasone 1 ml+ 1.5 ml HA

	Visit 1		Visit 1	
Antiquaz	23-06-2025		2026-04-07	
	$COMP^{156}$ (ng/ml)	GN^{262}(ng/m	MP^{156} (ng/r	GN^{262}(ng/m
Kotled HF	***1145***	***1339***	865	***1770***
lameness	0		0.0.5	
flexion	1+			
treatment	Betapred+hyaluronic acid		Betaped +Synvet	

$COMP^{156}$ in SF after i.a. treatment with Dexamethason+HA

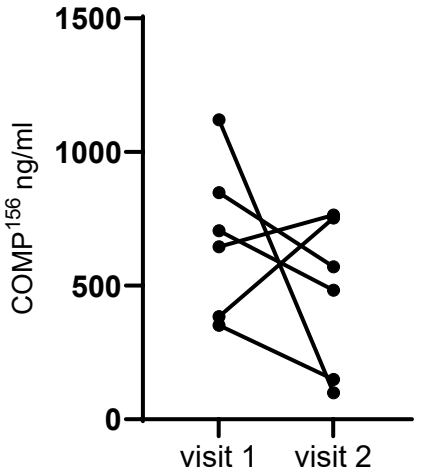

BGN^{262} in SF after i.a. treatment with Dexamethason+HA

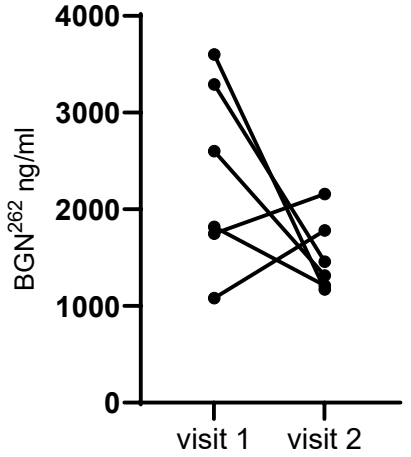

Two horses injected with Celestone® Bifas® in upper and middle carpal joint. 2 and 7 years of age

Arthro Diagnostics



Visit I		Visit II	
COMP^{156}(ng /ml)	BGN^{262}(ng /ml)	COMP^{156}(ng /ml)	BGN^{262}(ng /ml)
711	2616	2339	3391
Celestone Bifas		Celestone Bifas	
1		0	
1		1	
no changes			



Visit I		Visit II	
COMP^{156}(ng /ml)	BGN^{262}(ng /ml)	COMP^{156}(ng /ml)	BGN^{262}(ng /ml)
658	3375	6500	7140
Celestone Bifas		Celestone Bifas	
0		0	
0,5		0	
no changes			

BGN^{262} in SF after ia. treatment with Celeston® bifas®, Injektionsvätska, suspension 5,7 mg/ml

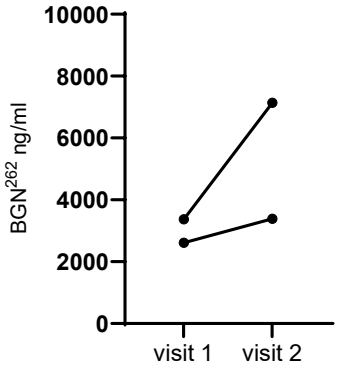

COMP^{156} in SF after ia. treatment with Celeston® bifas®, Injektionsvätska, suspension 5,7 mg/ml

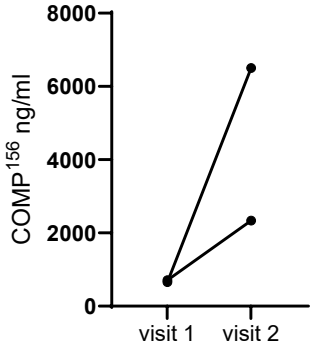

Klinisk prövning - Celeston® Bifas®

E. Skiöldebrand et al.

Osteoarthritis and Cartilage Open 5 (2023) 100381

a) TC BGN^{262} (n=10)

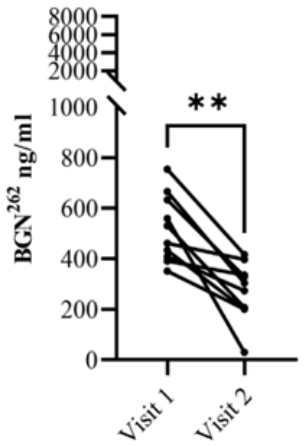

b) CB BGN^{262} (n=9)

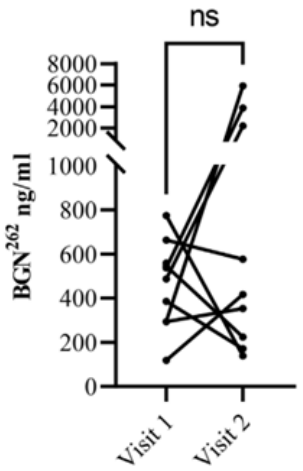

c) TC $COMP^{156}$ (n=10)

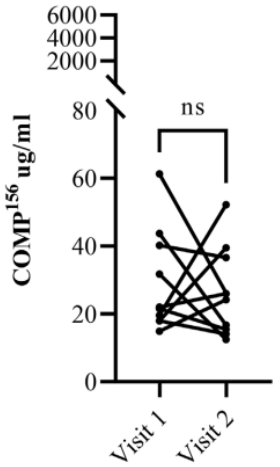

d) CB $COMP^{156}$ (n=10)

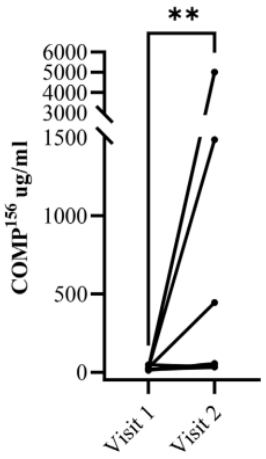

0.5 ml i övre och mellersta BF



Osteoarthritis and Cartilage Open 5 (2023) 100381

Contents lists available at ScienceDirect

Osteoarthritis and Cartilage Open

journal homepage: www.elsevier.com/journals/osteoarthritis-and-cartilage-open/2665-9131

ELSEVIER

A randomized, triple-blinded controlled clinical study with a novel disease-modifying drug combination in equine lameness-associated osteoarthritis

E. Skiöldebrand [a,*], S. Adepu [a], C. Lützelschwab [a], S. Nyström [b], A. Lindahl [b], K. Abrahamsson-Aurell [c], E. Hansson [d]


Tack för att
ni lyssnade